

MONALISA *Lidocaine*

# Casos

Antes y Después


---

Dr. Alejandro Aranda

Dr. Alejandro Aranda | **Paciente A**



ANTES




DESPUÉS


**Aplicación:**

Labios  0.25ml HARD por lado en punto malar

Dr. Alejandro Aranda | **Paciente A**



ANTES




DESPUÉS


**Aplicación:**

Labios  0.25ml HARD por lado en punto malar

Dr. Alejandro Aranda | **Paciente A**



ANTES

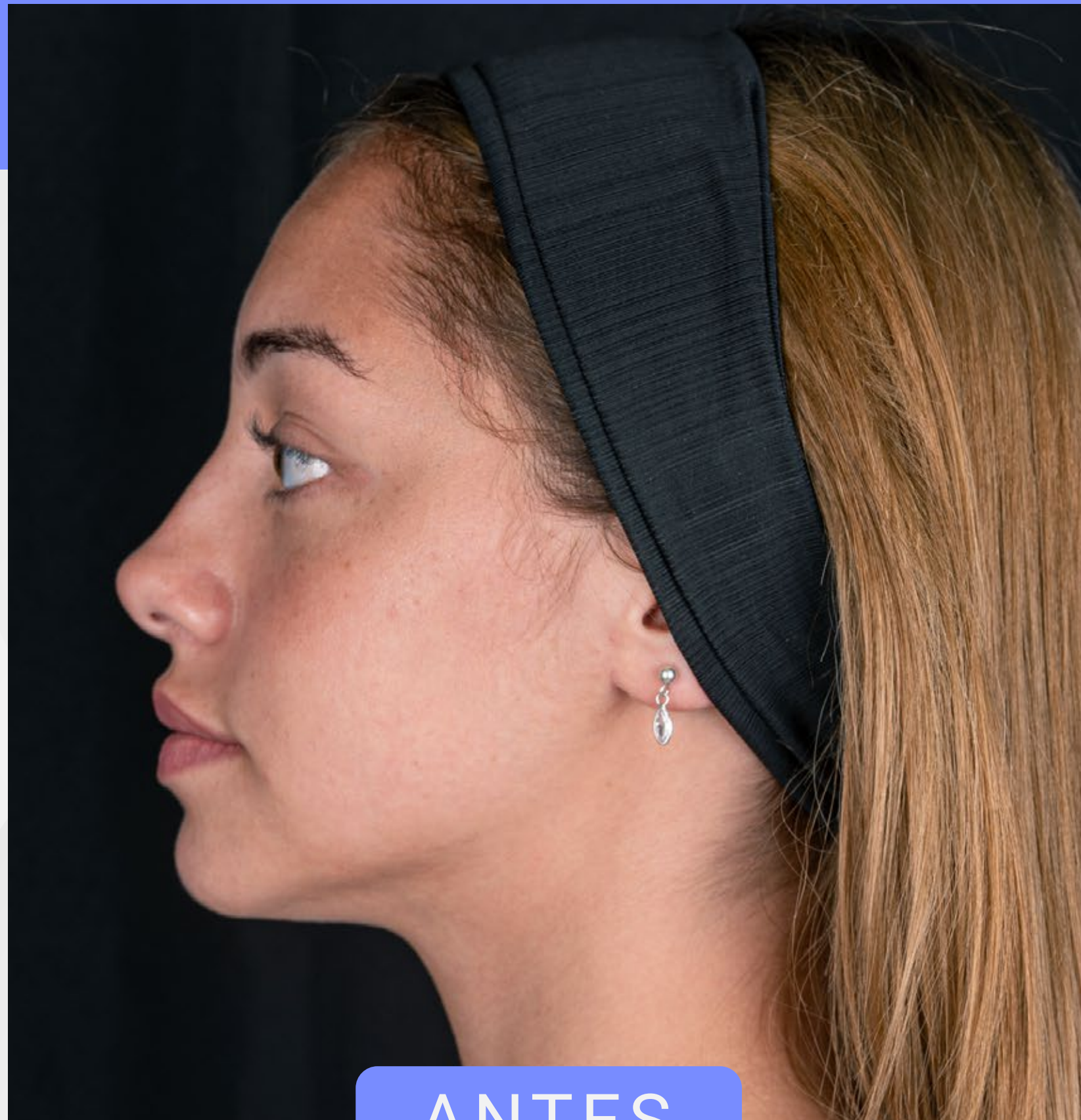

DESPUÉS

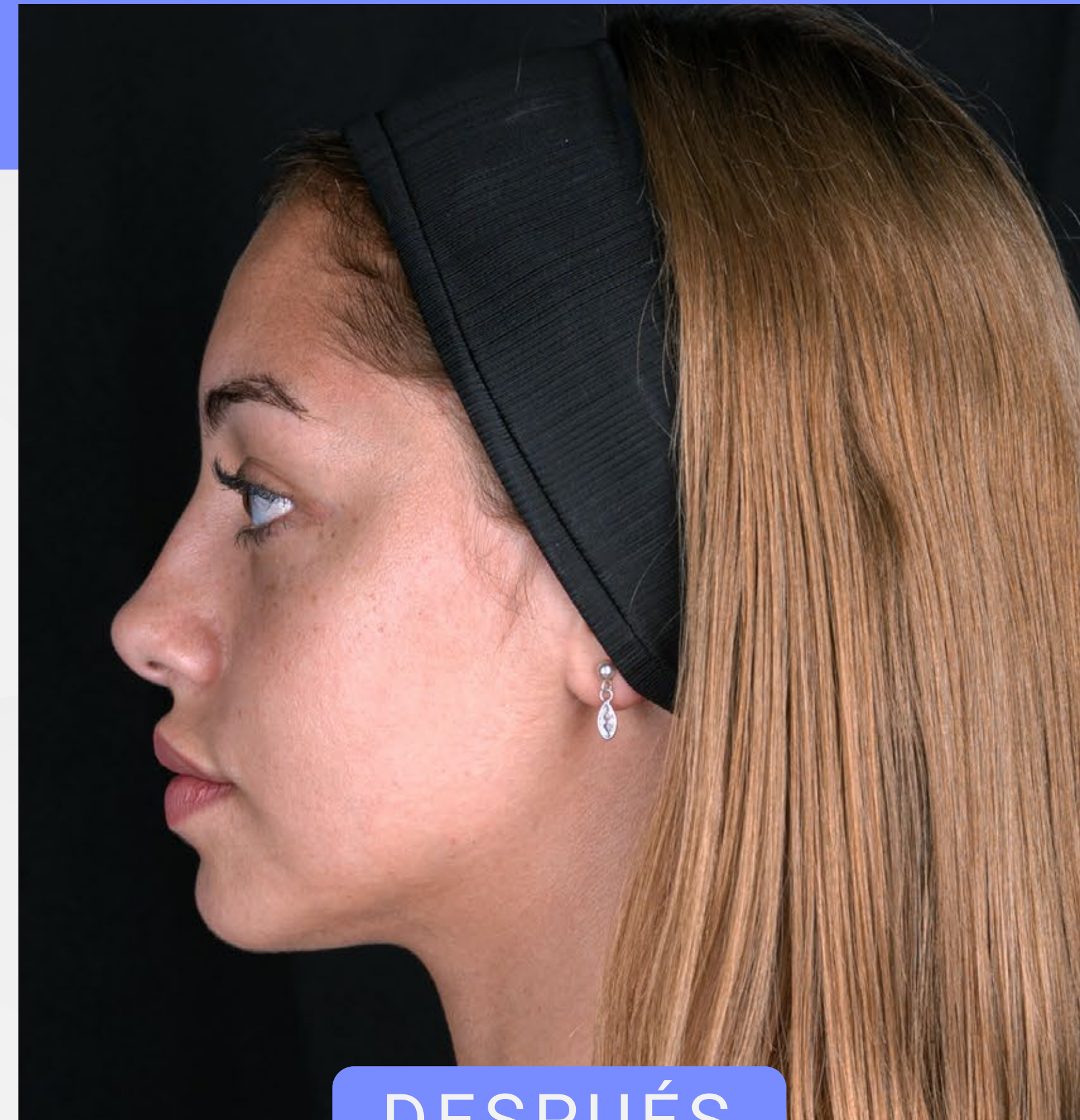
**Aplicación:**

Labios  0.25ml HARD por lado en punto malar

Dr. Alejandro Aranda | **Paciente A**



ANTES

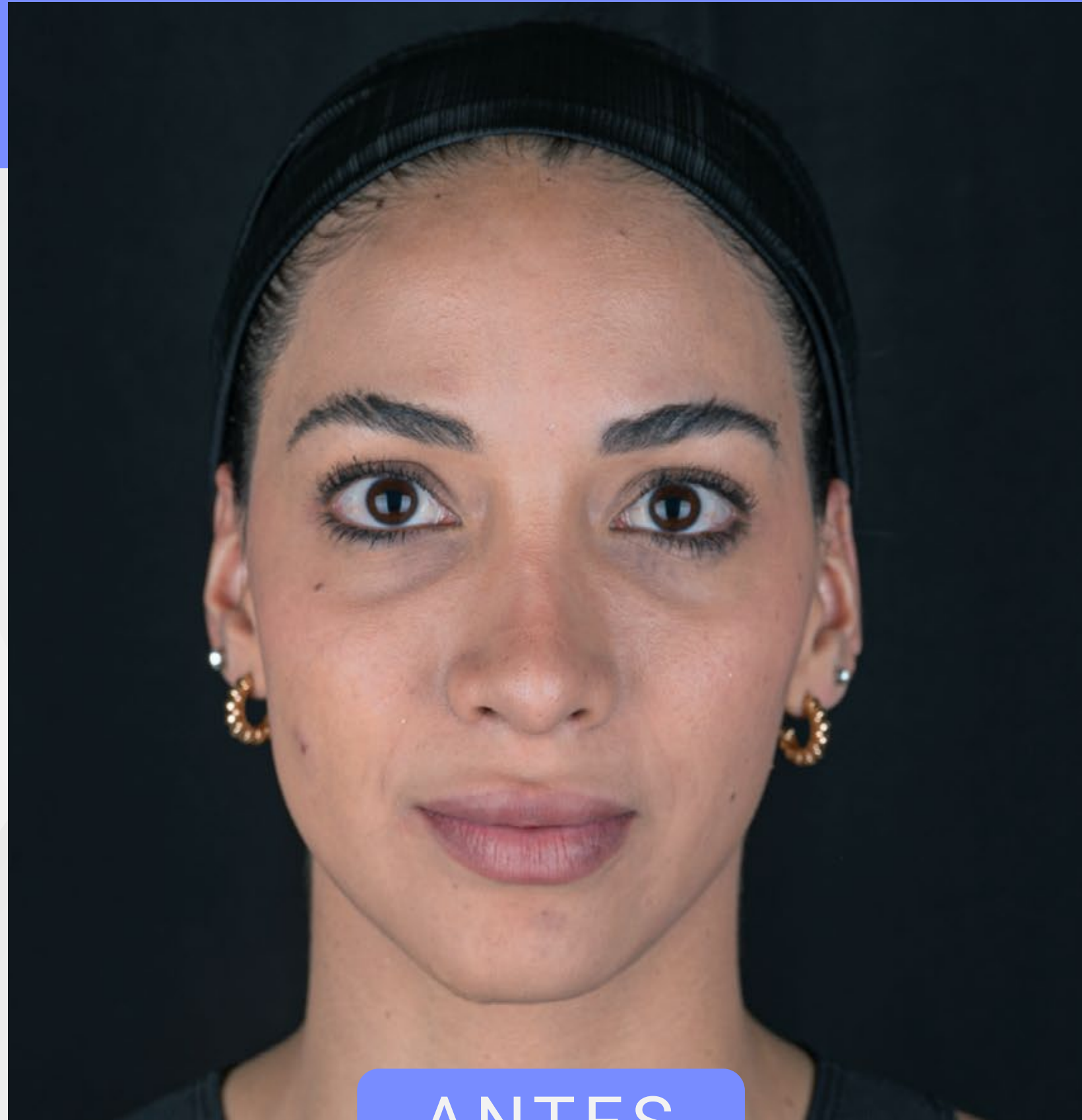


DESPUÉS

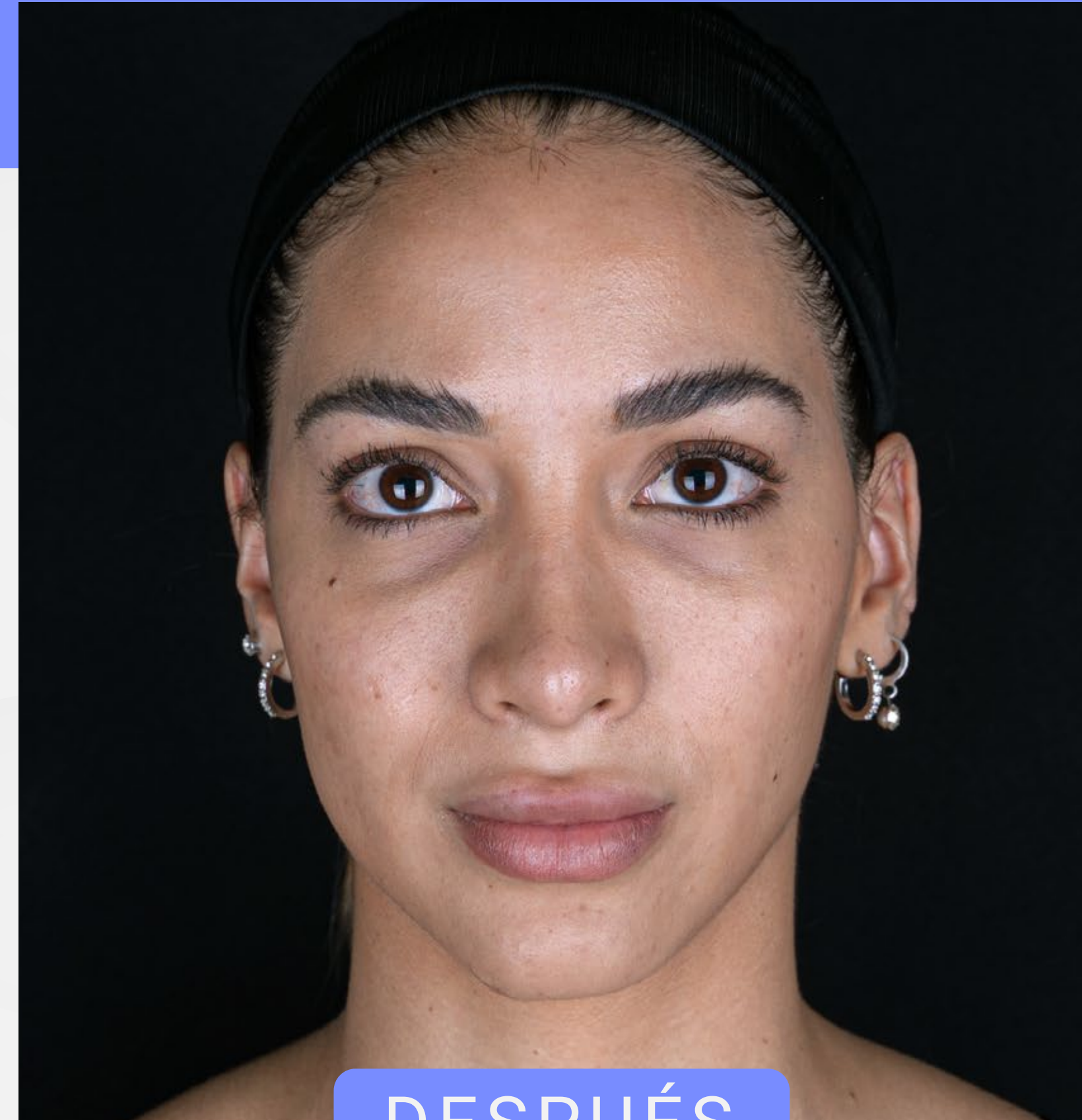
**Aplicación:**

Labios  0.25ml HARD por lado en punto malar

Dr. Alejandro Aranda | **Paciente B**



ANTES



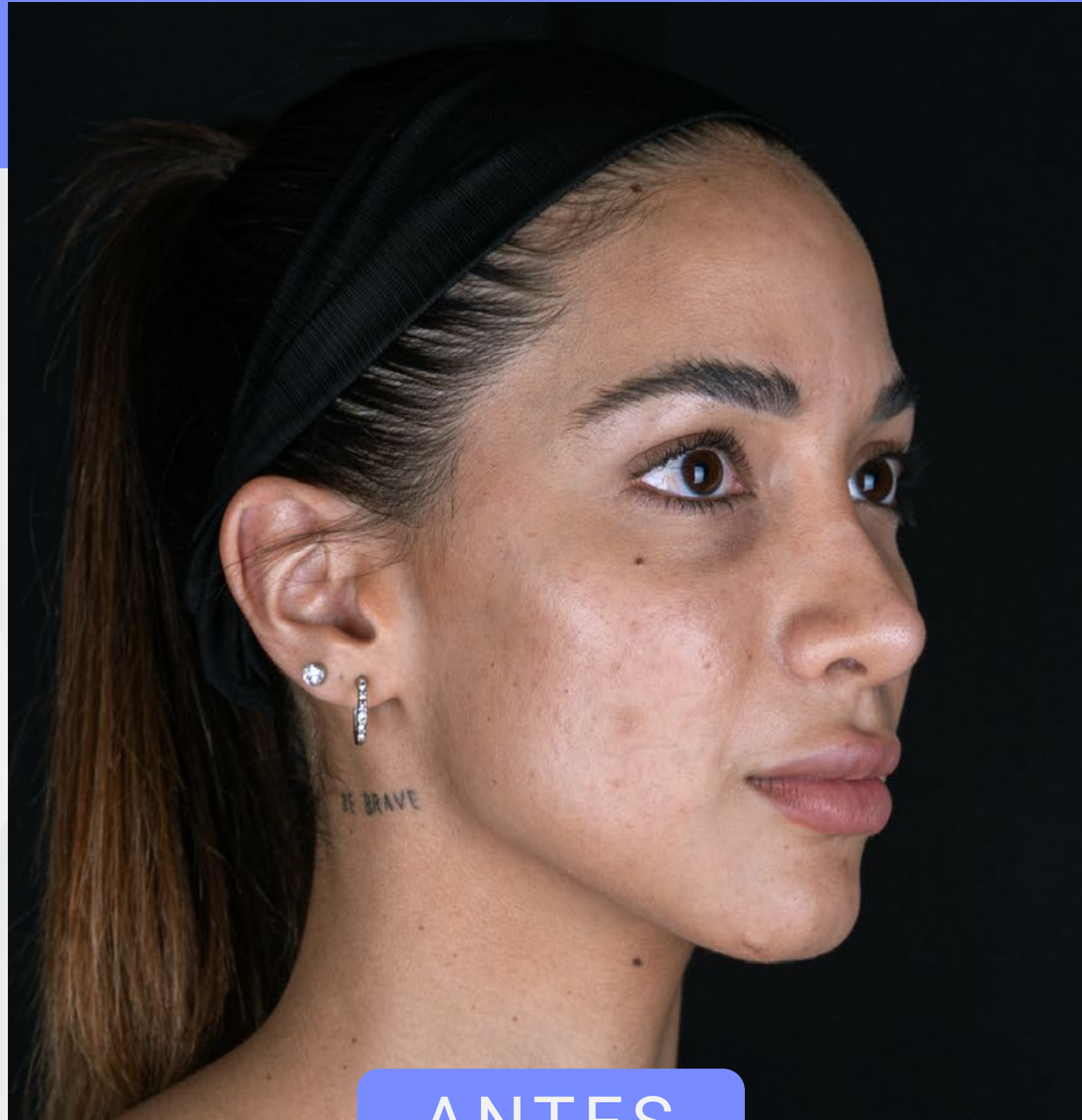
DESPUÉS

**Aplicación:**


Ojeras  MILD

Labios  HARD

Dr. Alejandro Aranda | **Paciente B**



ANTES




DESPUÉS

**Aplicación:**


Ojeras  MILD

Labios  HARD

Dr. Alejandro Aranda | **Paciente B**



ANTES




DESPUÉS

**Aplicación:**


Ojeras  MILD

Labios  HARD

Dr. Alejandro Aranda | **Paciente B**



ANTES



DESPUÉS

**Aplicación:**


Ojeras  MILD

Labios  HARD

Dr. Alejandro Aranda | **Paciente C**



ANTES




DESPUÉS

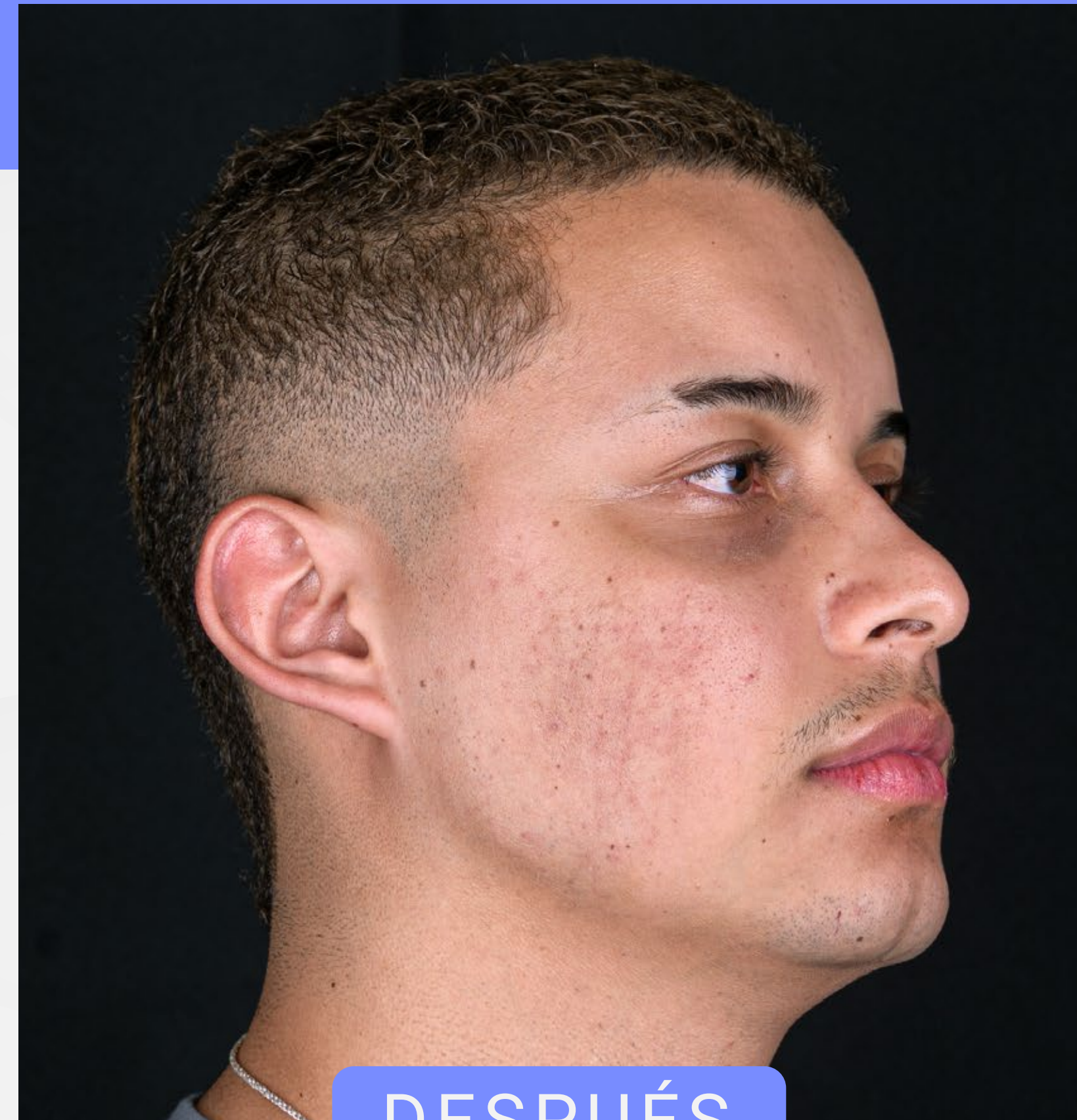
**Aplicación:**

Marcado Mandibular   **HARD** por lado

Dr. Alejandro Aranda | **Paciente C**



ANTES



DESPUÉS


**Aplicación:**

Marcado Mandibular  **HARD** por lado

Dr. Alejandro Aranda | **Paciente C**



ANTES



DESPUÉS

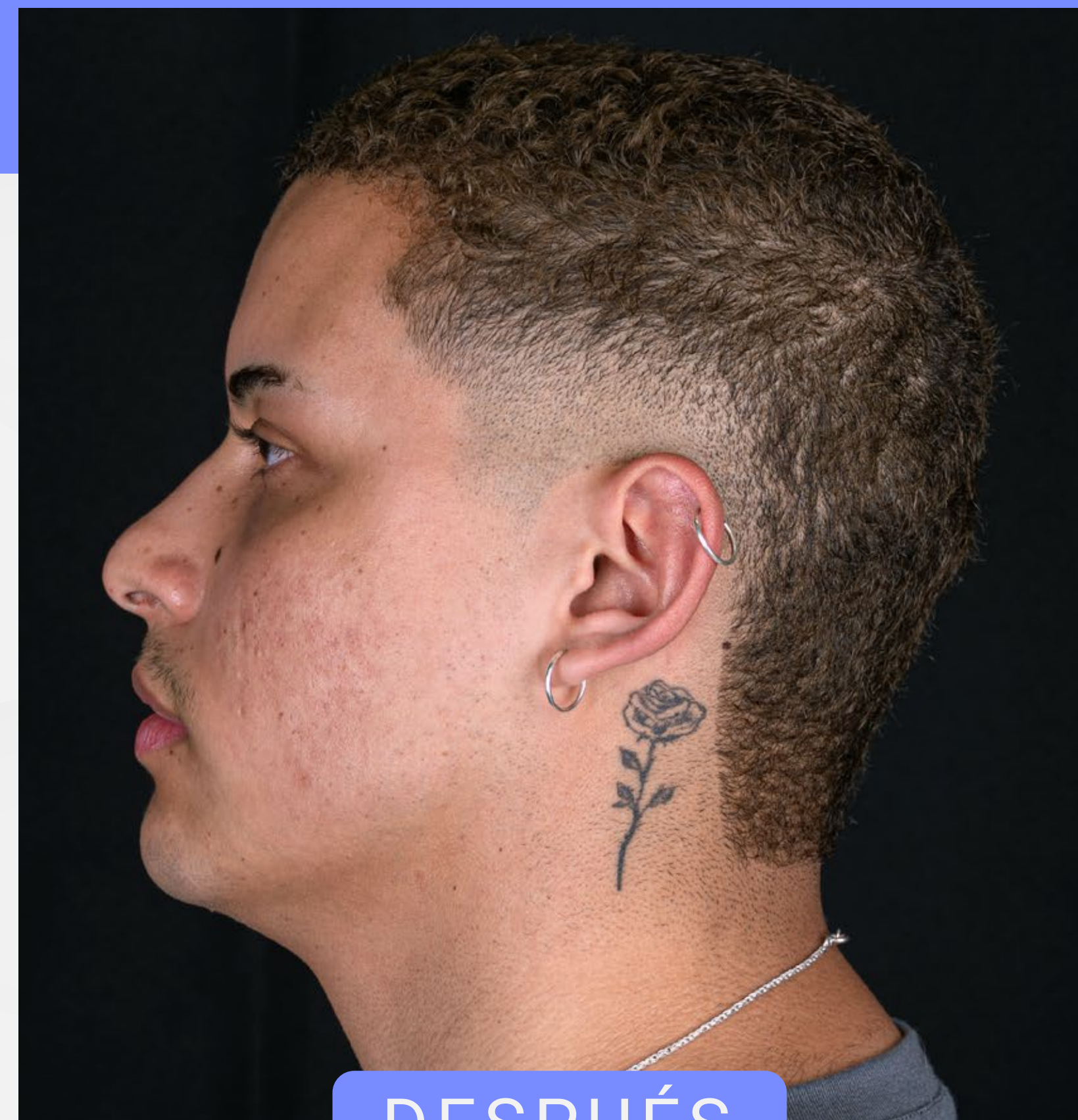
**Aplicación:**

Marcado Mandibular  **HARD** por lado

Dr. Alejandro Aranda | **Paciente C**




ANTES




DESPUÉS

**Aplicación:**

Marcado Mandibular  **HARD** por lado



ANTES



DESPUÉS


**Aplicación:**

Zona Cigomático  ULTRA

Rinomodelación  0.5ml ULTRA

Zona Temporal  0.5ml ULTRA

Dr. Alejandro Aranda | **Paciente D**



ANTES



DESPUÉS

**Aplicación:**

Zona Cigomático  **ULTRA**


Rinomodelación  **0.5ml ULTRA**

Zona Temporal  **0.5ml ULTRA**

Dr. Alejandro Aranda | **Paciente D**



ANTES




DESPUÉS

**Aplicación:**

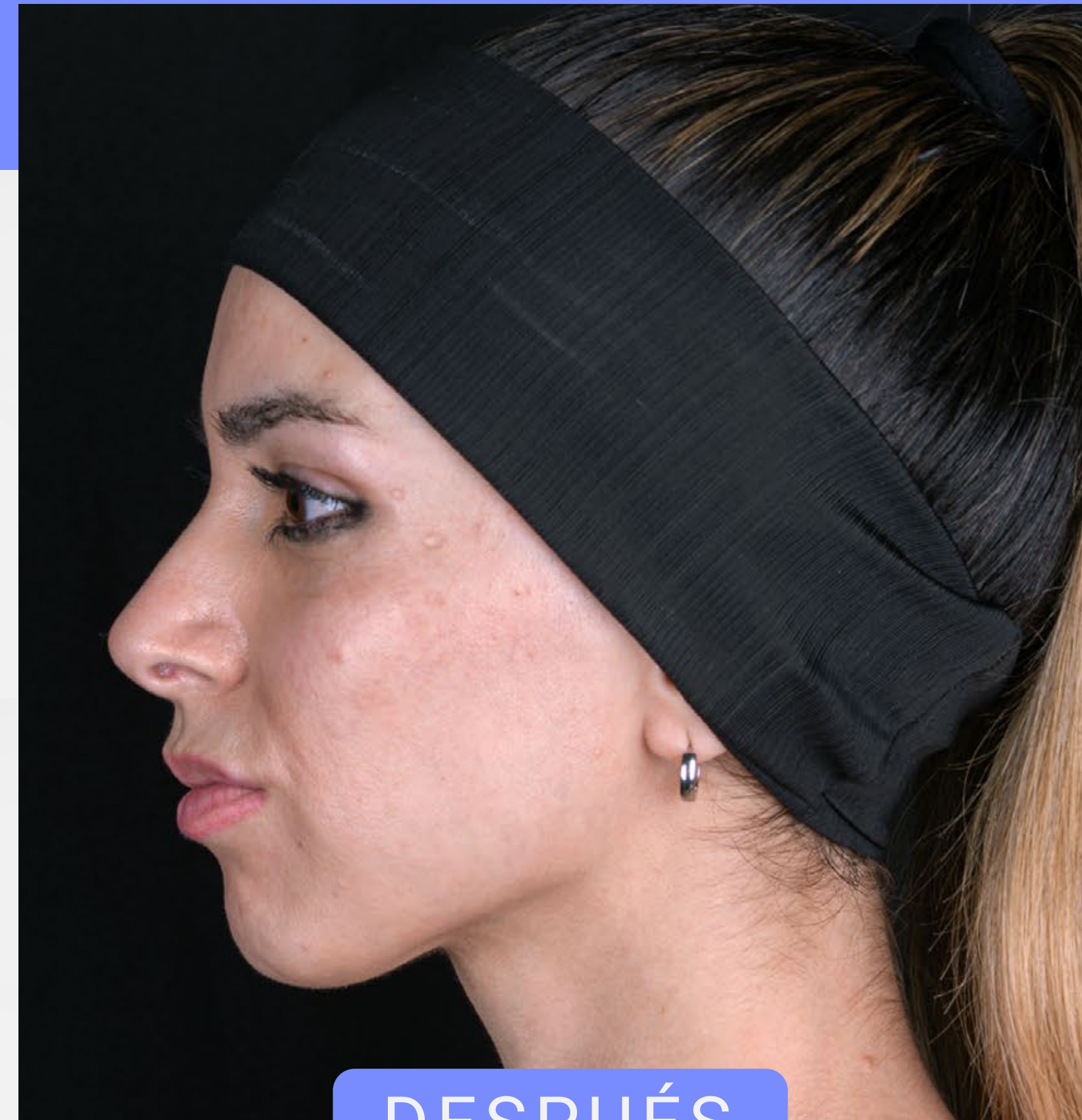Zona Cigomático  ULTRA

Rinomodelación  0.5ml ULTRA

Zona Temporal  0.5ml ULTRA



ANTES



DESPUÉS

**Aplicación:**

Zona Cigomático  ULTRA

Rinomodelación  0.5ml ULTRA

Zona Temporal  0.5ml ULTRA

MONALISA *Lidocaine*